Lane Medical Library

Aus der Abteilung für Zahn- und Kieferersatz
(Leiter: Prof. Dr. Falck) des zahnärztlichen
Universitätsinstituts (Vorstand: Prof. Dr. Kranz)

Prothetische Deckung

von

Gaumendefekten

Inaugural-Dissertation

zur

Erlangung der Doktorwürde in der Zahnheilkunde

verfaßt und einer

Hohen Medizinischen Fakultät

der

Bayrischen Ludwig-Maximilians-Universität

zu München

vorgelegt von

Erich Schlicker
aus Saarbrücken.

Gebr. Hofer A.-G., Saarbrücken.

Aus der Abteilung für Zahn- und Kieferersatz
(Leiter: Prof. Dr. Falck) des zahnärztlichen
Universitätsinstituts (Vorstand: Prof. Dr. Kranz)

Prothetische Deckung

von

Gaumendefekten

Inaugural-Dissertation

zur

Erlangung der Doktorwürde in der Zahnheilkunde

verfaßt und einer

Hohen Medizinischen Fakultät

der

Bayrischen Ludwig-Maximilians-Universität

zu München

vorgelegt von

Erich Schlicker

aus Saarbrücken.

Gebr. Hofer A.-G., Saarbrücken.

Gedruckt mit Genehmigung der Medizinischen Fakultät
der Ludwig-Maximilians-Universität zu München

Referent:
Professor Dr. Falck

Es sei mir gestattet, an dieser Stelle Herrn Professor Dr. Falck für die Ueberlassung nachfolgenden Themas verbindlichst zu danken.

Digitized by the Internet Archive
in 2026

https://archive.org/details/IA40153312_0286

Zweifellos ein nicht unwichtiges Gebiet der Prothetik dürfte das der Obturatoren darstellen. Um die Notwendigkeit ihrer Anfertigung hervorzuheben, seien zunächst die kausalen Momente erwähnt, die die prothetische Behandlung bei Gaumendefekten bedingen.

Neben den durch pathologische Vorgänge erworbenen Defekten im Kieferbereich, insonderheit im Oberkiefer, handelt es sich in erster Linie um Hemmungsbildungen entwicklungsgeschichtlichen Ursprungs. Bestimmte Gesetzmäßigkeiten im Sitz der Spaltbildungen erhärten das längstens bekannte Wachstum des Gesichtes.

Schon in den ersten acht Foetalwochen baut sich das Gesicht des menschlichen Embryo aus mehreren Fortsätzen auf, die durch Spalten voneinander geschieden, sich von der Kopfkappe und von den Seitenteilen der Kopf- und Halsanlage nach vorn und nach der Medianlinie zu schieben. Durch weitgehende Verschmelzung dieser Fortsätze und Ausfüllung der trennenden Spalten und Gruben entsteht in dieser frühen Entwicklungsperiode im wesentlichen die Gesichtsform.

Im einzelnen vollzieht sich der Hergang wie folgt: „Von der Kopfkappe aus wachsen die Nasenfortsätze nach unten, und zwar der unpaare median gelegene mittlere und die beiderseits gelegenen seitlichen Nasenfortsätze, welche durch einen bis zur sogenannten Riechgrube reichenden Spalt vom medianen geschieden sind. Von der Seite her, nach unten (d. h. schwanzwärts) anschließend, schiebt sich der Oberkieferfortsatz nach der Mittellinie hin zu; zwischen ihm und dem seitlichen Nasenfortsatz führt eine Spalte bis zur Augenanlage. Endlich beteiligt sich noch der erste Kiemenbogen, indem er die Grundlage des Unterkiefers darstellt, an der Formung des Gesichtes; beiderseits nach vorn und medianwärts wachsen die ihn bildenden Fortsätze vor, um von den Oberkieferfortsätzen durch die noch weite Mundbucht getrennt in der Mittellinie zu einem einheitlichen Gebilde zu verschmelzen." (E. Seifert.)

Es ist somit leicht verständlich, daß überall dort, wo diese Fortsätze sich vereinigen sollen, entwicklungsgeschichtliche Störungen Spaltbildungen verschiedensten Sitzes hervorrufen können, die ich kurz erwähnen möchte.

Als die klinisch schwereren Fälle sind zu betrachten:

1. Die mediane Unterkieferspalte. Ausbleiben der Vereinigung der paarigen Unterkieferfortsätze. (Vorkommen sehr selten.)

2. Die quere Gesichtsspalte, die bei Nichtvereinigung zwischen dem Mandibularbogen und dem Oberkieferfortsatz entsteht.

3. Die schräge Gesichtsspalte, bedingt durch Nichtvereinigung von Oberkieferfortsatz und den Nasenfortsätzen, die von der Oberlippe bis zum Auge die Gesichtshälfte durchsetzt.

Während die bisher genannten Spaltbildungen so weitgehende Allgemeinstörungen verursachen, daß sie meist zum Tode führen, ist den Lippen-, Kiefer- und Gaumenspalten, die sowohl einseitig wie doppelseitig, wie auch kombiniert vorkommen, die größere Aufmerksamkeit zuzuwenden, da sie die weitaus häufigsten sind und fast immer durch chirurgische bzw. prothetische Maßnahmen behoben werden können.

Einige der Fälle, die im letzten Jahre (1930) in der prothetischen Abteilung (Leiter Prof. Dr. Falck) des zahnärztlichen Instituts der Universität München (Vorstand: Prof. Dr. Kranz) zur Behandlung kamen, sollen Möglichkeiten zeigen, wie derartige Kieferdefekte prothetisch auszugleichen sind. Während nicht zu breite Gaumenspalten im frühen Alter (etwa im 2.—4. Lebensjahr) chirurgisch angegangen werden können, lagen bei den behandelten Patienten die Verhältnisse so, daß ein operativer Eingriff nicht mehr möglich war. In einem Falle, einer linksseitigen Lippenkiefergaumenspalte, war die Hasenscharte bereits im vierten Monat nach der Geburt operiert worden. Was die denn noch zurückbleibende Kiefergaumenspalte anbetrifft, so arbeiten Chirurg und Zahnarzt oft zusammen, um von derartigen Leiden Betroffenen zu helfen. Ist eine gewisse Altersgrenze überschritten, so ist eine chirurgische Beseitigung der Kiefergaumenspalte unzweckmäßig, da die Aussicht auf Erfolg zu gering erscheint, und die einzige Möglichkeit, Abhilfe zu schaffen, liegt sodann in der prothetischen Behandlung.

Die subjektiven Empfindungen dieser Leidenden gleichen sich, wenn sie auch im Verhältnis zu der Größe und Ausdehnung der Aussparung im Kieferkörper, leichter oder schwerer Natur sein können. Stets ist der ganze Körper in Mitleidenschaft gezogen. Dadurch, daß Nasen- und Mundhöhle ineinander kommunizieren und die Außenluft bei der Atmung, ohne auf dem Weg durch die Nase eine Erwärmung erfahren zu haben, direkt Schleimhaut und Drüsen trifft, klagen die Patienten verständlicherweise darüber, überempfindlich gegen Erkältungen zu sein. Weiterhin bestehen bei ihnen seit der Geburt Ernährungsschwierigkeiten. Speisereste gelangen während

des Essens in die Nasenhöhle und geben dort unangenehme Reize auf die Schleimhäute ab. Da das Lumen des Rachenraumes stark vergrößert ist, besteht außerdem immer die Gefahr einer Aspiration, die eine Pneumonie zur Folge haben kann, wodurch der Patient unbewußt ängstlich bemüht ist, nichts in die Luftröhre gelangen zu lassen. In den Vordergrund tritt dann noch die Sprachstörung, welche ihn nicht nur psychisch leiden läßt, sondern ihn in der Berufsausübung und damit in seiner Existenzfähigkeit sehr beeinträchtigt.

Mit fortschreitendem Alter treten bei diesen Patienten die sprachlichen Hemmungen immer mehr in den Vordergrund, welches schwerwiegende Moment sie dann meistens zur Behandlung bestimmt, die in Form der Anfertigung eines zweckentsprechenden Obturators vorgenommen werden muß.

Hauptprinzip bei der Anfertigung von Obturatoren ist nicht nur eine künstliche Trennung von Mundnöhle und Nasenrachenraum zu schaffen, sondern vor allem durch die Prothese, die schwer verständliche nasale Sprache bei diesen Patienten möglichst wieder der normalen anzugleichen. Genaue Forschungen haben ergeben, daß die physiologische Sprache darauf beruht, daß einerseits zur Bildung fast aller Laute vollkommener Anschluß zwischen Mundhöhle und Nasenrachenraum möglich sein muß, andrerseits aber auch im Augenblick der Bildung von Nasallauten der Sprachluft-Durchtritt nach dem Nasenrachenraum gewährleistet ist. Normalerweise geschieht dies einerseits durch Hebung des Gaumensegels, andrerseits dadurch, daß die Pharynxwand dem Gaumensegel entgegenstrebt. (Passavant'scher Wulst 1863.) Die Vielseitigkeit der bekannten Methoden in der Herstellung von Obturatoren beweist, welches Interesse von jeher diesem Gebiet der Zahnheilkunde entgegengebracht wurde.

Einen recht guten Ueberblick in der Entwickelung der prothetischen Behandlungen bei angeborenen Gaumendefekten finden wir in Misch: „Die Fortschritte der Zahnheilkunde". (Fritz Meder und Erwin Reichenbach.)

Es sind dort in der Hauptsache zwei Systeme unterschieden, die aktiven Obturatoren, die so konstruiert sind, daß die restliche Muskulatur der Spalträder des weichen Gaumens ausgenutzt wird, um ein gelenkig mit der Gaumenplatte verbundenes sogenanntes künstliches Velum aktiv an den physiologischen Bewegungen beim Sprechen zu beteiligen, die passiven, starren Obturatoren, die lediglich als Anlagerungsflächen für Gaumen- und Rachenmuskulatur dienen und dadurch deren Funktion ermöglichen. Der aktive Obturator läßt sich nicht in jedem Falle anwenden. Kontraindiziert ist seine Anwendung dann, wenn die Spaltbildung eine größere Ausdehnung

hat, da dann gewöhnlich die zu diesem System notwendige Kraft der M. lev. pal. und der M. tens. vel. pal. fehlt. Während der bewegliche Obturator hauptsächlich und fast nur dann anwendbar ist, wenn genügend große Beweglichkeit der Spaltränder vorhanden ist (meist bei angeborenen Spalten des weichen Gaumens), hat sich die Form der passiven starren Obturatoren nach Suersen und nach Fröschel, deren Anwendung auch dann indiziert ist, wenn bewegliche Velumreste fehlen, viel mehr verbreitet.

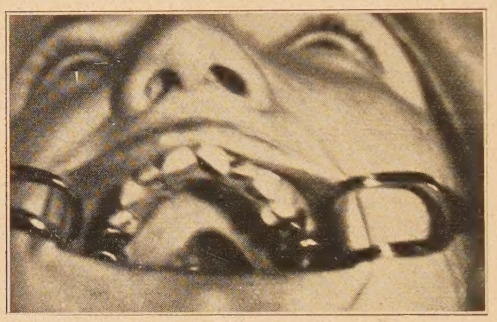

Bild 1

Einige Fälle, und zwar Behandlungen durch einen Suersen und zwei Fröschelobturatoren, die am „Zahnärztlichen Universitätsinstitut München" zur Durchführung kamen, mögen die beiden Systeme näher kennzeichnen.

Fall 1.

Wie Bild 1 zeigt, ist bei der 18jährigen Patientin in ziemlicher Ausdehnung der weiche Gaumen und etwa ein Drittel des harten Gaumens betroffen. Im Oberkiefer fehlten die beiden ersten Molaren, die beiden zweiten Molaren waren bereits nach mesial gewandert, so daß jederseits nur schmale Lücken zwischen Praemolar und Molar bestanden. Um den Obturator, der nach Suersen angefertigt wurde, besser verankern zu können, 75#57 überkront, wodurch diese Zähne gleichzeitig einer Klammerschädigung entzogen waren und so dem künstlichen Ersatz größere Dauerhaftigkeit gesichert war. Vier um die Kronen gelegte Bandklammern, verbunden mit einer dünnen Gaumenplatte und einem frei in die Gaumenspalte reichenden Fortsatz aus schwarzem Kautschuk (Bild 2) sollten als Träger für den späteren

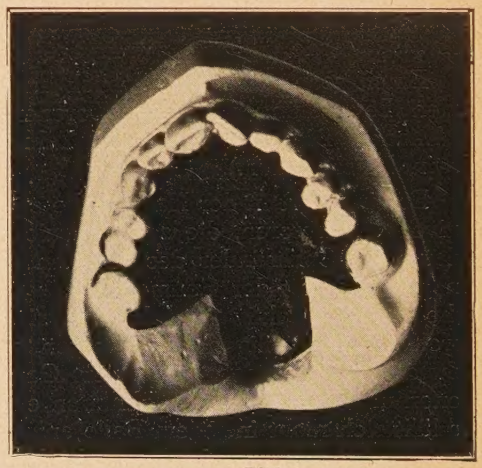

Bild 2

Verschlußaufbau dienen. Um die genaue Form der spaltförmigen Aussparung des Kieferkörpers mit gleichzeitiger Ausprägung der Konturen, hervorgerufen durch die noch bestehende Muskulatur bei der Sprachfunktion zu erhalten, wurde auf den angerauhten Kaut-

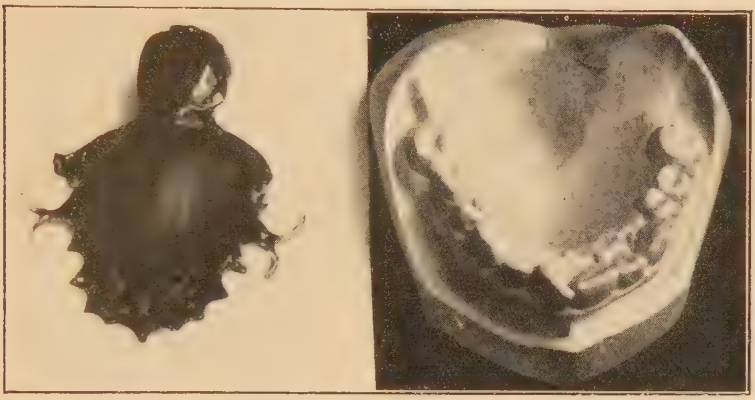

Bild 3

schukfortsatz schwarze weiche Guttapercha aufgetragen, bis eine Anlagerung an den so geformten Klotz sowohl der Spaltränder, als auch der Pharynxwand beim Sprechen zustande kommen konnte. Schwarze weiche Guttapercha, eine plastische Masse, hat den Vorzug, bei Körpertemperatur von nachgiebiger, doch nicht elastischer Konsistanz zu sein. Nachdem in Abständen von 4—5 Tagen der im wesentlichen horizontal gelegene Ansatz der Platte durch Auf- oder Abtragen der Guttaperchamasse unter ständiger Kontrolle der Aussprache, seine endgültige Form erhalten hatte, konnte dann durch erneute Vulkanisation die plastische Masse ebenfalls durch schwarzen Hartkautschuk ersetzt werden. (Bild 3.) Während man früher mehr geneigt war, zu diesem Zwecke weichbleibenden Kautschuk zu verwenden, hat sich im Laufe der Zeit der auf Hochglanz polierte feste schwarze Kautschuk deshalb, weil er im Tragen hygienischer und auch den Patienten nicht lästiger ist, als der geeignetere erwiesen. Die Patientin N. trägt den Suersen-Obturator jetzt seit Oktober 1929. (Bild 4.) Die Verhältnisse sind in diesem Falle durch Behandlung mit einem Suersen-Obturator dergestalt, daß der Abschluß zwischen Mundhöhle und Nasenhöhle nicht immer absolut dicht ist, sondern nur dann, wenn die Aussprache es erfordert. Es ist ganz selbstverständlich, daß der endgültige Erfolg sich erst mit der Zeit auswirken kann. Bei einer entwicklungsgeschichtlich bedingten Gaumenspalte hat sich im Laufe von 18 Jahren eine vollkommen falsche Sprachtechnik eingestellt, die sich nur langsam durch eifriges Ueben

und evtl. Sprachkurs zu einer normalen umstellen kann. Immerhin kann jetzt schon von recht gutem Erfolg die Rede sein. Die Patientin wird zusehends zufriedener, und es ist zu erwarten, daß die Gaumen-

Bild 4

und Rachenmuskulatur durch ihre nunmehr gesteigerte Funktion eine gewisse Ausbildung erfährt und zum präziseren Arbeiten angeregt wird.

Fall 2.

Der zweite Patient, 21jährig, hatte kongenital einen ausgesprochenen Lippen-Kiefer-Gaumenspalt, den sogenannten Wolfsrachen. Die Hasenscharte war ihm bereits im frühen Alter operiert worden und zeigte eine gute Verheilung. Es handelte sich nun um die prothetische Behandlung der ausgedehnten, zum größten Teil linksseitig der Medianlinie gelegenen Kiefergaumenspalte, die, wie Bild 7 zeigt, labialwärts fast bis zum Alveolarkamm reichte. Im Unterkiefer waren die Zahnverhältnisse noch gut. Im Oberkiefer dagegen standen lediglich die beiden zweiten Molaren und Eckzähne, so daß gleichzeitig mit der Anfertigung eines Meatobturators nach Fröschels eine kau-funktionelle Prothese verbunden werden mußte. Aus diesem Gesichtspunkte heraus hielt man in diesem Falle eine gestützte Prothese für angebracht.

Nach entsprechender konservierender Behandlung konnten die noch stehenden beiden zweiten Molaren, sowie die beiden Wurzeln der Eckzähne als Pfeiler für den Stützapparat des Obturators verwandt werden. Es wurden die Molaren mit Kronen, die Wurzeln mit Stiftkappen versehen und eine Stegverbindung zwischen den vier Abstützungen geschaffen (Bild 5 u. 7). Zwei aus „Orthallor", eine von der Deutschen Gold- und Silberscheideanstalt hergestellte ver-

gütbare Legierung von der Zusammensetzung: 0,05 % Ir; 7,95 % Pt; 67 %; 13 % Ag, gegossene Bandklammern, die die Molarenkronen umfaßten, gaben der Prothese auf ihrer Unterlage einen außerordentlich festen Sitz. (Bild 6 u. 8.) Im Gegensatz zu Fall 1 diente dieser



Bild 5

Obturator gleichzeitig als Zahnersatz. Die zehnzähnige Prothese, deren Gaumenplatte mit Fortsatz ebenfalls wie bei Fall 1 aus schwarzem Hartkautschuk bestand, mußte aus kosmetischen Gründen mit Zahnfleisch gearbeitet werden, da durch den üblichen Alveolenschwund nach Extraktionen Oberlippe und Wangen stark eingefallen waren. In den Fortsatz wurde diesmal ein 1,5 cm breites Metallband einvulkanisiert, das an seinem freien Ende zusammengerollt leichter in der Küvette untergebracht werden konnte. Es hat das Metallband außerdem gerade beim Fröschelobturator, dessen Fortsatz fast vertikal nach oben geht, um die Choanen nach der Mundhöhle hin abzuschließen, den Vorteil,

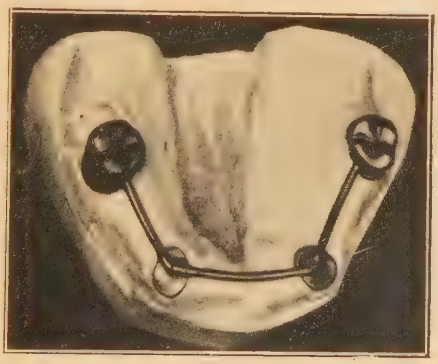

Bild 7

daß ihm nachträglich durch Biegen jede Form gegeben werden kann. Das durchlöcherte Metallband wurde nun mit weicher schwarzer Guttapercha belegt und der so gebildete Ansatz des Obturators durch häufige Einprobe unter Kontrolle mittels Rhinoskopia posterior so



Bild 6

lange korrigiert, bis der pharyngeale Verschluß der Nasengänge erreicht war. Dann erst, wenn vollkommener Abschluß der Choanen nach der Mundhöhle vorhanden ist, verschwindet beim Patienten die Rhinolalia aperta (offenes Näseln) beim Sprechen, und das geschlossene Näseln macht sich bemerkbar. Um nun diese Rhinolalia clausa auszuschalten und außerdem dem Patienten die Nasenatmung zu ermöglichen, mußte dann der Guttaperchakloß, nachdem er seine endgültige Form erhalten hatte, durchbohrt werden (ersichtlich aus Bild 12, Fall 3). Daraufhin erfolgte dann der

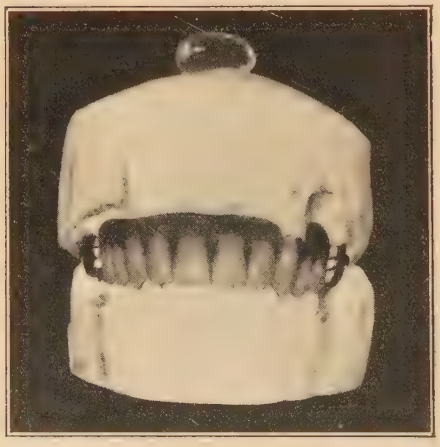

Bild 8

Ersatz der Guttapercha durch schwarzen Hartkautschuk (fertiger Obturator Bild 9 und 10). Der Fröschelobturator wird im Anfang durch seine große Ausdehnung nach der Nasenhöhle hin vom Patienten als unangenehm empfunden, und es ist der Enderfolg viel von dem Willen des Patienten abhängig. Die sprachfunktionellen Erfolge sind gut, jedoch sind auch hier zur Umstellung in der Sprachtechnik dauernde Sprachübungen unerläßlich.

Bild 9

Fall 3.

Der Behandlungsverlauf dieses Gaumendefektes glich insofern dem vorher geschilderten, als auch diesmal zur Deckung der Spaltbildung ein Meatobturator nach Fröschels angefertigt wurde, der aber in seiner Form als charakteristisches Beispiel für diese Obturatorenart gelten mag. Der einzige Unterschied zwischen beiden lag darin, daß der vorherige Obturator auf den noch restierenden Zähnen abgestützt war und somit eine physiologische Prothese darstellte, während der jetzt zu beschreibende als einfache Obturatorenprothese zu gelten hat. Der Werdegang beider Obturatoren ist daher in der zweiten Phase gleich.

Zur Behandlung kam eine Patientin vorgerückten Alters. Es lag bei ihr eine ziemlich mediangelegene schmale Kiefergaumenspalte vor. Der Zahnbestand im Oberkiefer war schlecht. Die noch stehenden Zähne waren 743/3. Gleichzeitiger prothetischer Zahnersatz war also auch hier erforderlich. Zur Befestigung des Obturators dienten drei Drahtklammern aus vergütbarem Janusgold, die um 74/3 gelegt waren. Die Bildung des Fröschelsschen Fortsatzes geschah wie in Fall 2 zunächst durch schwarze weiche Guttapercha und dessen späteren Ersatz

Bild 10

durch schwarzen Kautschuk (Bild 11 und 12). Dieser Obturator ist erst kürzlich eingesetzt worden. Wenn auch mit dem Einsetzen des Fröschelsschen Obturators das Näseln der Patientin beim Sprechen verschwindet und auch die Bildung der Nasallaute möglich wird, so müssen doch aus schon erwähnten Gründen weitere Spracherfolge abgewartet werden.

Bild 11

Bei den bisherigen Fällen handelte es sich um Kieferdefekte entwicklungsgeschichtlichen Ursprungs. Ihnen zur Seite stehen, wie schon zu Anfang erwähnt, solche, die durch pathologische Vorgänge im Kieferbereich hervorgerufen worden sind. Entweder entsteht dieses Krankheitsbild durch Sequestrierung einer Kieferpartie, und der Organismus schafft sich selbst danach eine Demarkation, oder es wird durch einen pathologischen Prozeß ein chirurgischer Eingriff in Form einer Resektion notwendig. Hierbei treten Lues, Sarkom und Karzinom als ursprüngliche Momente in den Vordergrund. Eine Praedilektionstelle für den gumösen luetischen Prozeß in der Mundhöhle ist z. B. der harte Gaumen in der Medianlinie. Bei dem Zerfall des Gumma bildet sich dort ein Sequester, nach dessen Abstoßung eine Kommunikation zwischen Mund- und Nasenhöhle zurückbleibt. Einen derartigen Kieferdefekt durch einen Obturator auszugleichen, dürfte meist nicht allzu schwierig sein, im Gegensatz zu denen, die nach sarkomatösen oder karzinomatösen Geschwulstausräumungen durch chirurgische Eingriffe entstehen. Ein Sarkom oder Karzinom kommt in den seltensten Fällen im Frühstadium zur Behandlung. Die Patienten, die von einem solchen bösartigen Tumor betroffen sind, werden sich ihres Leidens nicht bewußt, da das Wachstum schleichend und schmerzlos ist. Gewöhnlich ziehen sie erst dann einen Arzt zu Rate, wenn sich der Tumor durch eine starke Prominenz bemerkbar macht. Um ein Rezidiv zu vermeiden, ist dann der Chirurg gezwungen,

Bild 12

denselben entweder mit dem Messer oder durch Elektrokoagulation aus dem gesunden Gewebe heraus zu operieren, wodurch ausgedehnte Substanzverluste entstehen. Im Folgenden soll ein solcher Fall vorgebracht werden, der durch einen malignen pathologischen Prozeß, chirurgischen Eingriff und prothetische Behandlung durch Obturatoren erforderte.

Fall 4.

Im September 1927 kam ein Patient im Alter von etwa 60 Jahren in der prothetischen Abteilung (Leiter Prof. Dr. Falck) des zahnärztlichen Instituts der Universität (Vorstand Prof. Dr. Kranz) zur Behandlung. Derselbe war von der laryngologischen Poliklinik (Neumeyer) überwiesen. Aus dem Krankenblatt vorgenannter Klinik geht hervor, daß der Patient dort seit Mai 1927 in Behandlung stand. Die Anamnese lautete: Der Patient Fr. kam im Mai 1927 in die Poliklinik, da er dauernde Beschwerden in der linken Oberkieferhöhle hatte. Im Anschluß an einen Skiunfall (Aufschlag des Kopfes auf einen Stein) traten dieselben auf und veranlaßten ihn, unsere Klinik aufzusuchen. Bei seiner ersten Untersuchung war am Gaumen links ein pfennigstückgroßer Defekt mit wulstigen Rändern zu sehen. Die ganze Gaumenseite war etwas vorgewölbt. Eine Probeexcission ergab Basalzellenca. (20. 5. 1927.) Eine zweite Excission aus der Oberkieferhöhle, die im September 1927 vorgenommen wurde, ergab denselben Befund. Da der rechte Oberkiefer keine Krankheitssymptome aufwies, beschränkte man sich auf Resektion des linken Oberkiefers, wodurch eine Kommunikation zwischen Mund- und Nasenhöhle entstand. Nachdem die Wunde verheilt war, konnte ein Obturator angefertigt werden. Das Abdruckverfahren geschah mit einem eigens dazu präparierten Löffel, und zwar, um einen genauen Abguß der nun vorliegenden Verhältnisse zu erhalten, nach vorheriger Watte-Tamponade des Defekts.

Die Konturen des auf dem so gewonnenen Abdruck gearbeiteten Obturators mußten nachträglich durch Auftragen von schwarzer Guttapercha und deren späterem Ersatz durch schwarzen Hartkautschuk verfeinert und vervollkommnet werden. Der Obturator wurde eine Zeitlang vom Patienten getragen, bis durch das Auftreten eines Rezidivs eine zweite Operation, die partielle Resektion des Oberkiefers unter Erhaltung der rechtsseitigen Abdeckung der Nasenhöhle nach der Mundhöhle hin, vorgenommen werden mußte. Um einer allzustarken Narbenkontraktion im operierten Gebiet (Lippe und Kiefer) (Bild 13 und 14) vorzubeugen, fertigte man eine Platte an, die während des Abheilungsprozesses durch zwei Federn gegen den Defekt gedrückt wurde. Zur Verankerung der Federn im Unterkiefer mußten zwei abnehmbare dreigliedrige Brücken (Teleskopkronen)



Bild 13

mit Federträger und Anschlag hergestellt werden. Dies erforderte die Ueberkronung von $\overline{75 \mid 57}$.

Nach vollständiger Heilung und genügender Dehnung konnte an die Fertigstellung einer zweiten Prothese gedacht werden. Die Hauptschwierigkeit bestand darin, nach fast totaler Oberkiefersektion einen Halt für den neuen Obturator zu finden. Der Federdruck allein konnte hierzu nicht ausreichen. Die einzige Möglichkeit boten die Narbenzüge und die untersichgehenden Stellen nach der Nasenhöhle zu, die durch Auftragen schwarzer weicher Guttapercha ausgewertet werden mußten. Aus kosmetischen Gründen trug die neue Obturatorenprothese sechs Frontzähne. Nachdem der Patient seinen fertigen Kautschukobturator einige Zeit getragen hatte und sich keinerlei Druckstellen bemerkbar machten, wurde derselbe aus V·A-Stahl hohl gestanzt. In der Literatur ist bisher nichts über die Verwendung von Krupp-Stahl für solche Zwecke bekannt. Neben geringeren Nachteilen hat dieses Material dem Kautschuk gegenüber den großen Vorteil, daß die glatte Oberfläche des rostfreien Stahls die Retention der Speisereste auf ein Minimum herabsetzt und dadurch die Reizerscheinungen der Schleimhäute durch Zerfallsprodukte



Bild 14

ausschaltet. Diesem Vorteil ist insoferne ein besonderer Wert beizulegen, da ein operiertes Karzinom leicht rezidiviert und der vorliegende Fall bereits Rezidivierungsneigung gezeigt hatte. Der Anfertigung des Obturators aus V2A-Stahl durch das Wipla-Labora-



Bild 15

torium in Neu-Isenburg (Dr. Elbrecht) stellten sich Schwierigkeiten entgegen. Dem Laboratorium wurde ein in zwei Hälften hergestelltes Negativ des Kautschukobturators als Abdruck eingesandt. Dort mußte der Obturator wegen der stark unter sich gehenden Stellen nach einer positiven Stanze hergestellt werden, wodurch derselbe um Plattenstärke zu groß wurde. Die durch Volumenzunahme des Obturators entstandenen Fehler wurden dann erst durch wiederholtes Prägen



Bild 16

mit neuangefertigten Stanzen beseitigt. Wie der Erfolg zeigte, wurden auf diese Weise die Schwierigkeiten bei der Anfertigung voll und ganz überwunden. Zur Fertigstellung mußten plattierte Zähne und außerdem Federträger angeschweißt werden.

(Die Bilder 15 und 16 zeigen jeweils rechts den Obturator aus Kautschuk, links den aus V2A-Stahl, 17 und 18 links den aus Kautschuk und rechts den aus Stahl.)

Der Patient gibt selbst an, daß der Obturator aus Stahl in bezug auf Sauberkeit weit angenehmer zu tragen sei und daß er sprachlich, wie kau-funktionell bessere Resultate ergebe als der Obturator aus

Kautschuk, nur wirke das größere Gewicht störend, insofern als die Kraft der Gebißfedern sehr schnell ermüdeten.

Die Stahlprothese wog etwa das Doppelte des Kautschukersatzes. Es ist erklärlich, daß diesem höheren Gewicht eine normale Gebiß-

Bild 17

feder nicht lange standhalten konnte. Es wurden daraufhin die rot gebundenen V 2-A-Federn verwandt. Diese Gebißfedern vermögen 100 bis 110 Gramm zu tragen, ohne schnell zu ermüden, und können daher den 70 Gramm schweren Obturator längere Zeit hindurch gut in situ halten.

Bild 18

Wenn auch ein gewisser kosmetischer Erfolg wie die Bilder 13 und 14 vor, 19 und 20 nach der prothetischen Behandlung zeigen, zu verzeichnen ist, so war es bei den ausgedehnten Substanzverlusten mit nachfolgenden narbigen Kontraktionen doch nicht möglich, einwandfreie kosmetische Verhältnisse wiederherzustellen.

Es sei mir noch erlaubt, kurz auf die Differenzierung in der Sprachgewöhnung nach prothetischem Ersatz durch Obturatoren einzugehen. Wie schon oben erwähnt, wird es dem Patienten, der mit einem Kieferdefekt in Form einer Spaltbildung zur Welt gekommen ist, außerordentlich schwer, sich an einen Obturator zu gewöhnen. Seit Geburt hat er sich auf eine falsche Bildung der Laute

Bild 19

eingestellt. Um bei seiner Sprachtechnik überhaupt zu einem sprachlichen Effekt zu kommen und die Sprachluft ausnützen zu können, war er genötigt, durch die Zunge den Gaumendefekt abzudecken. Mit dem Einsetzen des Obturators beginnt bei diesen Patienten eine ganz neue Phonotechnik und damit von neuem eine systematische Erlernung der Sprache. Ganz anders liegt der Fall bei Patienten mit erworbenen Kieferdefekten. Wohl können auch sie sich in der Lautbildung vorübergehend durch den Defekt falsch einstellen, doch sind sie auf ein physiologisches Sprechen eingestellt und können ihre Sprache deshalb meistens kurz nach dem Ausgleich des Kieferdefektes durch einen Obturator der normalen wieder angleichen.



Bild 20

Literaturangaben.

Ernst Seifert: Krankheiten des äußeren Gesichtes aus „Chirurgie des Kopfes und Halses für Zahnärzte".

Herrmann Eidmann: Entwicklung der Mundhöhle und des Gesichtes aus „Entwicklungsgeschichte der Zähne des Menschen".

Wilhelm Kantorowicz: Klinische Zahnheilkunde, Berlin (1924).

C. Preiswerk: Zahnheilkunde. Die erworbenen und angeborenen Spaltbildungen und Gaumenobturatoren von Suersen und Schitsky.

Bleichsteiner: Ueber Gaumenobturatoren, Z. Stomat. XXVII, Nr. 9 1925).

Dreiheller: Ueber die Kombination des Kingsby und Suersenschen Prinzips bei der Anfertigung von Obturatoren, Dtsch. zahnärztl. Wschr. XXIV, Nr. 36 (1921).

Fröschels: Sprachärztl. Gedanken, die Herstellung eines neuartigen Obturators zur Bekämpfung des offenen Näselns bei Wolfsrachen betreffend. (Mecat. Obturator.) Z. Stomat. XXXI Nr. 9 (1928).

Schalit: Logoprädische und stomatologische Bemerkungen zur Frage des offenen Näselns bei Wolfsrachen, Wien, med. Wschr. Nr. 29 (1928). Ueber einen neuen Obturator (Mecat-Obturator) zur Bekämpfung des offenen Näselns bei Wolfsrachen, Z. Stomat. XXXI, Nr. 9 (1928).

Fritz Meder u. Erwin Reichenbach, München: Orthopädisch-prothetische Maßnahmen zur Behebung von Sprachstörungen aus Misch „Die Fortschritte der Zahnheilkunde". (1927, 1928, 1929 und 1930.)

Lebenslauf.

Am 4. Dezember 1901 bin ich, Erich Schlicker, als Sohn des Oberpostsekretärs Andreas Schlicker zu Saarbrücken geboren. Nach bestandenem Einjährigen-Examen im Jahre 1917 am Reform-Realgymnasium wählte ich den Beruf eines Zahntechnikers und war vom Juni 1921 bis Herbst 1927 nach vorangegangener 3jähriger Lehrzeit als Zahntechniker bei der „Allgemeinen Ortskrankenkasse der Stadt Saarbrücken" als Techniker angestellt. Während der beiden letzten Jahre dieser Tätigkeit bereitete ich mich gemeinsam mit meinem Bruder auf die Reifeprüfung vor, die ich im Herbst 1927 als Externer an der Oberrealschule zu Saarbrücken ablegte. Anschließend widmete ich mich dem Studium der Zahnheilkunde. Das Vorexamen bestand ich im Sommer 1929 in Bonn, das Staatsexamen am 19. Mai 1931 in München und war ab Juni 1931 bei der Abteilung für Zahn- und Kieferersatz des zahnärztlichen Instituts der Universität München als außerordentlicher Assistent angestellt.